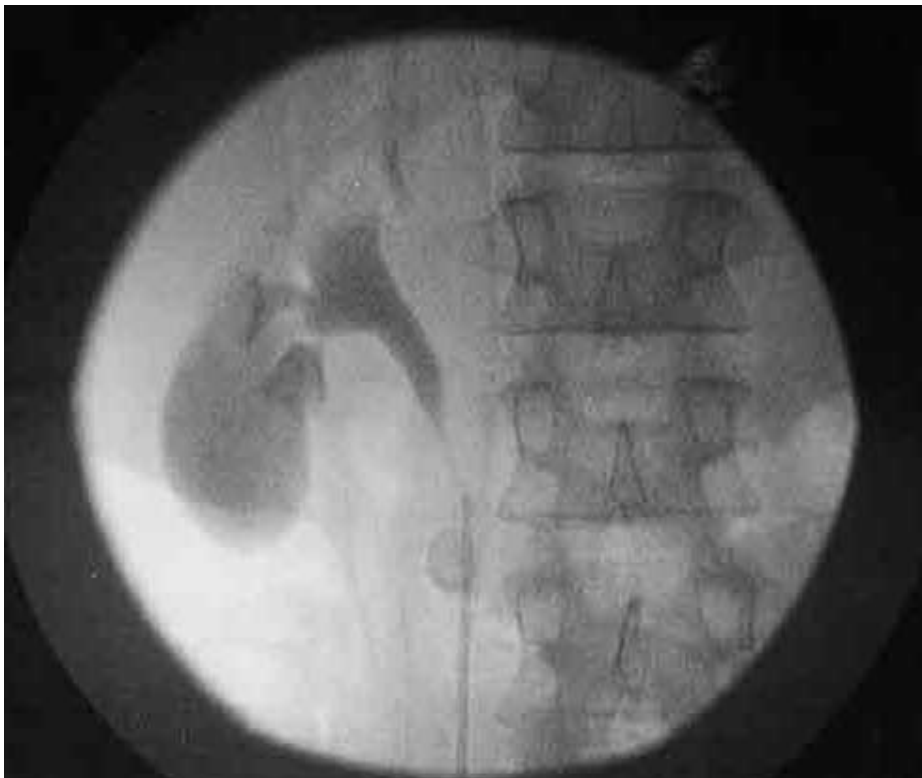


## Пункция желчного пузыря при перкутанной нефролитотомии

**K.J. Turner, J. Joseph, A.W. Todd\*, P.V. Walsh? and S.P. Bramwell(2002г.)**  
**Departments of Urology, Radiology, and General Surgery, Raigmore Hospital, Inverness, UK**

У астеничного мужчины 37 лет произведена попытка перкутанной нефролитотомии, под флюороскопическим контролем, по поводу конкремента 1,5x1,5 см. нижнего полюса правой почки. Операцию предваряла, обычная в таких случаях, ретроградная пиелография. Во время пункции аспирирована желчь.



При определении локализации иглы выявлено что она располагается на 2 см. кпереди от лоханки почки. Контрастирование полости в которой находилась игла подтвердило, что ею является желчный пузырь. Произведена аспирация содержимого желчного пузыря, дренаж, операция прекращена. Серия ультразвуковых послеоперационных контрольных исследований выявила свободную жидкость в правом верхнем квадранте брюшной полости. Через 36 часов после операции появились симптомы раздражения брюшины в указанной области - произведена лапароскопическая холецистэктомия с интраоперационной холангиографией. Выздоровление.