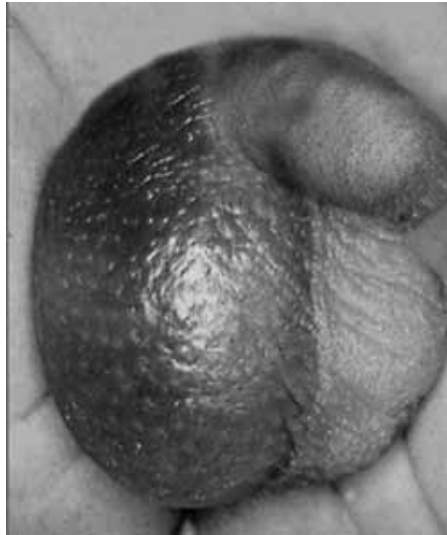


## **"Right acute hemiscrotum caused by insertion of an inflamed appendix**

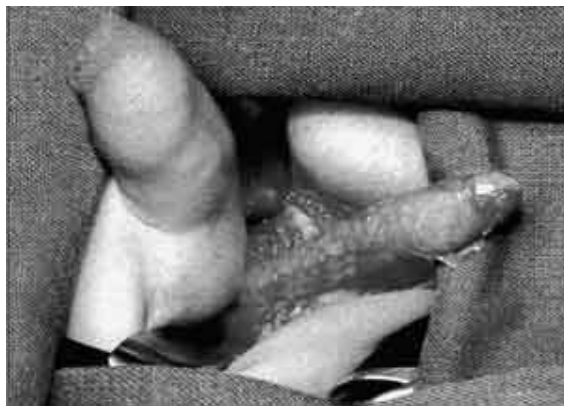**"Острая мошонка" справа обусловленная воспаленным червеобразным отростком.**

**S. Vlazakis, I. Vlahakis, K.N. Kakavelakis and G. Charissis  
BJU International Volume 89 Issue 9 Page 967 - June 2002**

У пятилетнего мальчика боли в правой половине мошонки в течении 12 часов, а так же неопределенные боли в животе, тошнота, рвота, повышение температуры тела до 38,0С. При осмотре гиперемия и отек; боли при пальпации правой половины мошонки, кремастерный рефлекс отсутствует.



Патология паховой области была очевидна - паховая грыжа или водянка яичка. С диагнозом острая мошонка (подозрение на перекрут правого яичка) больной взят на операцию. После разреза кожи мошонки выявлен воспаленный червеобразный отросток, реактивный орхоэпидидимит с паратестикулярным фибрином.



Правосторонняя поперечная лапаротомия, слепая кишка возвращена в брюшную полость, воспаленный червеобразный отросток удален; брюшина в этой области и правая половина мошонки промыты теплым физиологическим раствором. Посев из брюшной полости и области влагалищного отростка выявил *Escherichia coli*. Проводилось лечение: ампициллин, нитромицин и метронидазол в течении 7 дней. Спустя 3 месяца после операции больному произведена грыжесечение.