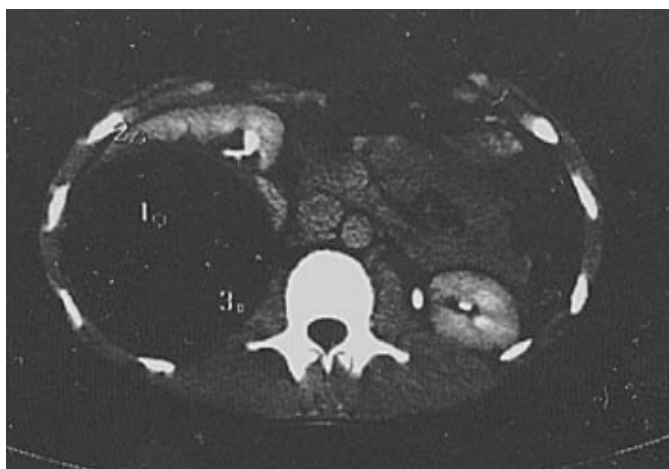


## Эхинококк почки

**Дубровин Василий Николаевич**  
уролог высшей категории, к.м.н.,  
заведующий урологическим отделением Республиканской больницы,  
главный уролог республики Марий Эл,  
член Правления Российского общества урологов, член Европейского (EUA) и  
Всемирного (SIU) общества урологов.

История болезни № 7462. Больной Е. , 17 лет, госпитализирован в отделение урологии Республиканской больницы республики Марий Эл 01.09.2000г. с диагнозом "киста нижнего полюса правой почки", размером 10x12 см.



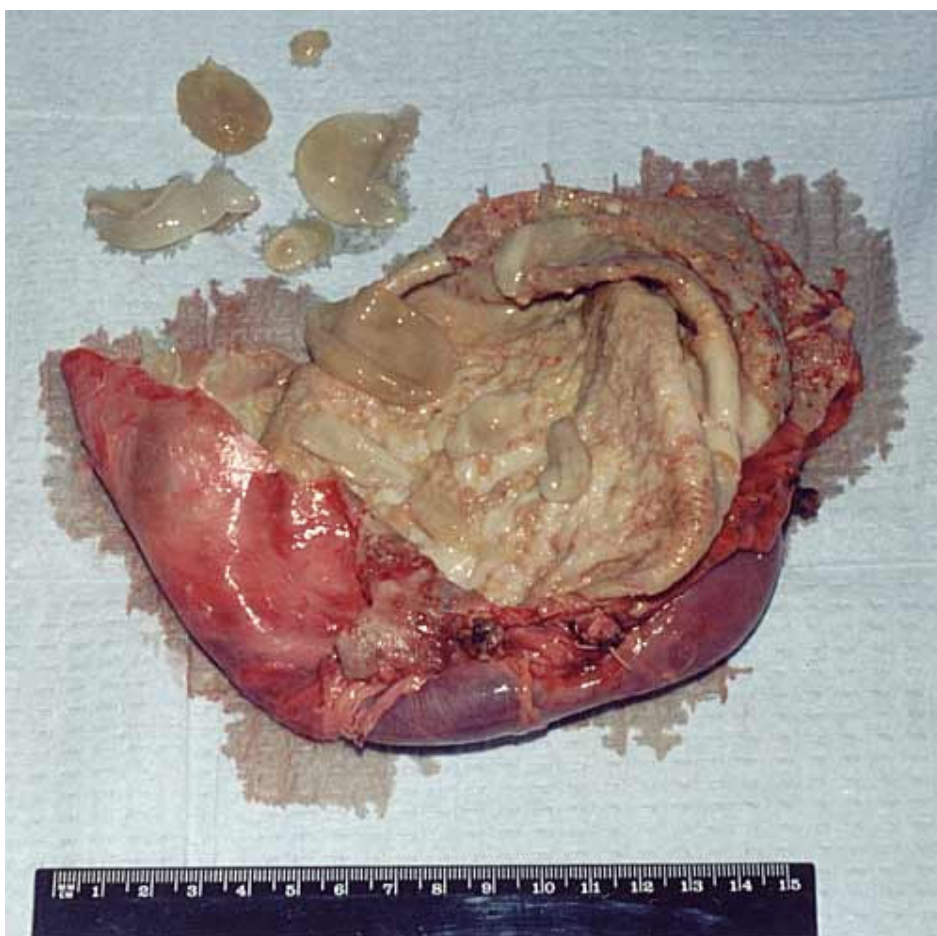
Обследование. Клинические анализы мочи и крови не показали отклонений от нормы, суммарная выделительная функция почек удовлетворительная.

Экскреторная урография: выделение контрастного вещества слева своевременное, полостная система не расширена, контуры ее четкие, ровные, мочеточник проходим на всем протяжении. Справа полостная система резко деформирована округлым "образованием, исходящим из нижнего полюса почки, размером 10x12 см, контрастируется сдавленная верхняя чашка почки. При повторном УЗ сканировании выявлены округлые "образования" в полости "кисты", размерами от 1,0 до 2,0 см. Компьютерная томография (рис.№1) определила размеры и расположение кистозного образования в правой почке с нечетко определяемыми округлыми "включениями".

Рентгенография органов грудной клетки и УЗИ сканирование органов брюшной полости (в том числе печени) патологии не обнаружили.

05.09.2000 г. по поводу эхинококкоза правой почки выполнена операция люмботомия, нефрэктомия справа. Макроперпарат: правая почка представлена кистозным образованием, размером 10x12 см участок паренхимы имеется только в верхнем полюсе, при вскрытии "кисты" в просвете ее мутная жидкость, разного размера "дисковидные" гидатиды с разрывом оболочки (смотри рис.№2). Послеоперационный период протекал без осложнений, рана зажила первичным натяжением, больной выписан на амбулаторное наблюдение.

При последующем ежегодном обследовании признаков рецидива заболевания, появления других очагов эхинококкоза не наблюдалось.



Цель демонстрации: напомнить практикующим урологам о возможности редкого заболевания - эхинококкоза почки, развитие которого возможно без поражения легких или печени и о роли в его диагностике УЗИ сканирования и компьютерной томографии.