

**Кожные метастазы переходноклеточного рака мочевого пузыря и почечной лоханки.**

**S.V. Chitale, D.R. Morrow, R. Patel, C.G.C. Gaches and R.Y. Ball\***  
**Departments of Urology and Histopathology and \*Cytology, Norfolk & Norwich  
Healthcare NHS Trust, Norwich, UK**

Женщина в возрасте 68 лет с явной гематурией и болями в правой поясничной области.

Проведена нефрэктомия справа в связи с выявленной опухолью верхнего полюса почки. При гистологическом исследовании - умеренно дифференцированный переходноклеточный рак почечной лоханки с прорастанием почечной паренхимы, мочеточник свободный от опухоли. Спустя 2 месяца выявлены метастазы в легкие, головной мозг и подкожную клетчатку. Биопсия подтвердила метастазы переходноклеточного рака, спустя еще месяц пациентка умерла.

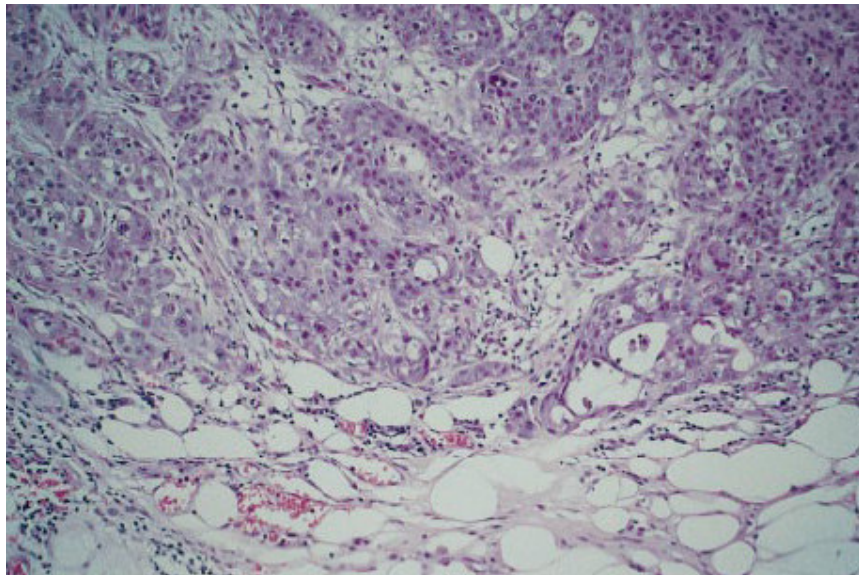


Рис.1